© Biologiezentrum Linz/Austria; download unter www.biologiezentrum.at

Parasiten und AIDS

Hanns M. Seitz

1 Einleitung 550
2 *Pneumocystis carinii* 550
3 *Toxoplasma gondii* 550
4 *Cryptosporidium parvum* 552
5 Leishmanien 552
6 Mikrosporidien 553
7 Epidemiologie 553
8 *Taenia crassiceps* 554
9 Zusammenfassung 554
10 Weiterführende Literatur 555

Denisia 6, zugleich Kataloge
des OÖ. Landesmuseums,
Neue Folge Nr. 184 (2002), 549-555

© Biologiezentrum Linz/Austria; download unter www.biologiezentrum.at

Abstract:

Parasites and AIDS

Parasites are associated with man during his daily life. The capability to cope with many parasites was gained during evolution. With the appearance of AIDS, the immune deficiency caused by the immunodeficiency virus (HIV), this protection is lost to a large extent. Otherwise harmless parasites may convert into dangerous pathogens. This is mainly true for unicellular parasites (protozoa) because they can multiply in the human host. Different organ systems may be involved, such as the lung (*Pneumocystis carinii*), the brain (*Toxoplasma gondii*), the intestine (Cryptosporidia, Microsporidia), or cellular compartments of the immune system (*Leishmania*).

Key words: AIDS, HIV, *Pneumocystis, Toxoplasma,* Cryptosporidia, Microsporidia, leishmanids, *Taenia*.

1 Einleitung

Sicher ist es nicht übertrieben, festzustellen, dass die epidemische Ausbreitung der Infektion mit dem Immunschwäche-Virus (human immunodeficiency virus = HIV) viele Bereiche unseres Lebens, biologische und soziologische, innerhalb von weniger als 20 Jahren grundlegend verändert hat. Dies gilt nicht nur für die Beziehungen der Menschen untereinander, sondern auch für die Beziehungen des Menschen zu anderen Kreaturen, mit denen er in enger biologischer und soziologischer Beziehung lebt, z.B. seinen Parasiten und Symbionten. So gibt es zahlreiche Mensch-Parasit-Beziehungen, die im Laufe der Koevolution dahin gekommen sind, dass beide Partner im Wesentlichen gut miteinander auskommen, d.h. der Wirt Mensch ist zwar infiziert, wird aber durch den Parasiten nicht oder wenig beeinträchtigt. Wenn nun der Mensch eine Immunschwäche erleidet, wird diese Balance gestört, und der Parasit gewinnt eine krankmachende Eigenschaft (Pathogenität), die ihm im Menschen mit intaktem Immunsystem nicht zu Eigen ist. In anderen Fällen erweist sich, dass auch Einzeller (Protozoen) und Würmer, die eigentlich keine für den Menschen typische Parasiten sind, plötzlich im Organismus des immungeschwächten Menschen Fuß fassen können und dann ihrem Wirt schweren Schaden zufügen. Diese Zusammenhänge sollen im Folgenden durch einige Beispiele illustriert werden.

2 *Pneumocystis carinii*

Die Erkenntnis, dass sich eine neue, bisher unbekannte Infektion in bestimmten Kreisen der Bevölkerung ausbreitet, ist einer parasitären Infektion zu verdanken. Seit mehr als hundert Jahren ist der Erreger *Pneumocystis carinii* den Parasitologen bekannt. Bis heute sind nicht alle Eigenheiten des Erregers geklärt, so z.B. seine Stellung in der taxonomischen Ordnung der Lebewesen. Er weist Eigenschaften auf, die dafür sprechen, dass er ein Protozoon, d.h. ein einzelliger Parasit ist, andere Eigenschaften deuten dagegen auf eine Pilznatur, z.Zt. wird diese Einordnung favorisiert. Die *P. carinii*-Infektion war in den 1950er- und 1960er-Jahren eine gefürchtete Infektion bei Früh- und Neugeborenen. Die Lungen der befallenen Kinder wurden von dem sich schnell vermehrenden Erreger ausgefüllt. Die kleinen Patienten erstickten förmlich. Nach 1970 war dieser Erreger, bedingt durch Behandlungsmöglichkeiten und verbesserte Pflegemaßnahmen, sehr selten geworden, so selten, dass die amerikanische Gesundheitbehörde (CDC) die speziellen Medikamente für die Behandlung der *Pneumocystis*-Infektion unter Verschluss nehmen und sie nur auf spezielle Anforderung heraus geben konnte. Diese Anforderungen ließen zu Beginn der 1980er-Jahre erkennen, dass eine unerwartete Häufung von *Pneumocystis*-Infektionen in Los Angeles, in San Francisco und New York zu beobachten war. Dieses auffällige epidemiologische Phänomen führte zu einer intensiven Suche nach den Gründen. Nach einigen Irrwegen ist recht schnell geklärt worden, dass eine bisher unbekannte Virusinfektion die Ursache war und dass diese Virusinfektion zu einer schweren Beeinträchtigung der normalen Immunabwehr führt.

P. carinii lebt fast ausschließlich in den Lungenbläschen des Menschen. Bei einer starken Reduktion der Immunabwehr vermehrt sich dieser Erreger und füllt die für den Gasaustausch unbedingt erforderlichen Lungenbläschen aus. Zunehmende Atemnot sind deshalb eines der ersten Zeichen einer *Pneumocystis*-Infektion, nicht selten auch das erste Symptom, mit dem sich eine HIV-Infektion bemerkbar macht. Zu Beginn der HIV-Epidemie sind etwa 70 % der Erkrankten an der *Pneumocystis*-Pneumonie gestorben. Heute sind die Behandlungsmöglichkeiten sehr viel besser, die Bedeutung der Pneumocystis-Pneumonie ist geringer geworden (Abb. 1-4).

3 *Toxoplasma gondii*

Toxoplasma gondii ist ein weit verbreiteter einzelliger Parasit des Menschen. In Deutschland kann man davon ausgehen, dass in der Altersgruppe über 50 Jahre bis zu 40 % der Bevölkerung infiziert sind. Die Infektion führt nicht zu wesentlichen Krankheitserscheinungen, wenn der Infizierte eine normale Immunabwehr hat, die die Vermeh-

© Biologiezentrum Linz/Austria; download unter www.biologiezentrum.at

Abb. 1: *Pneumocystis*. Röntgenaufnahme der Lunge eines AIDS-Patienten. Das Bild zeigt eine diffuse, z.T. streifige Verschattung der Lungen. Diese ist in den Unterfeldern der Lunge besonders ausgeprägt.

rung des Parasiten begrenzt, bevor er ernstere Schäden anrichten kann. Auch einer leistungsfähigen Immunabwehr gelingt es aber nicht, den Parasiten vollständig aus dem menschlichen Organismus zu entfernen, sondern der Infizierte beherbergt, wahrscheinlich lebenslang, Dauerstadien des Parasiten, sogenannte Zysten. Diese Zysten sind harmlos, im Gegenteil, sie scheinen dafür zu sorgen, dass die Immunität lebenslang erhalten bleibt. Bei einem Zusammenbrechen oder bei starker Beeinträchtigung der Immunabwehr kann es jedoch zu einer Aussaat von Parasiten aus diesen Zysten kommen. Die frei gewordenen Parasiten vermehren sich bei fehlender Immunabwehr und führen zu schweren Zerstörungen, vor allen Dingen im Gehirn, da *Toxoplasma gondii* eine Vorliebe für Gehirngewebe hat. Heute stirbt ein beträchtlicher Anteil der AIDS-Patienten an der sog. *Toxoplasma*-Encephalitis, d.h. an den Zerstörungen, die die Parasiten im Gehirn hervorrufen (Abb. 5, 6).

Die *Toxoplasma*-Infektion des AIDS-Kranken ist wie andere Infektionen auch mit dem Begriff „opportunistische Infektion" belegt worden. Dies soll darauf hinweisen, dass Parasiten, aber auch Bakterien und Viren, die den Menschen infizieren, in der Regel aber keinen Schaden anrichten, den Zusammenbruch der Immunabwehr in opportunistischer Weise ausnützen, um sich zu vermehren und den Wirt zu schädigen. Bei näherem Hinsehen lässt der Begriff „opportunistische Infektion" eine stark vereinfachende, naiv anthoprozentrische Sichtweise erken-

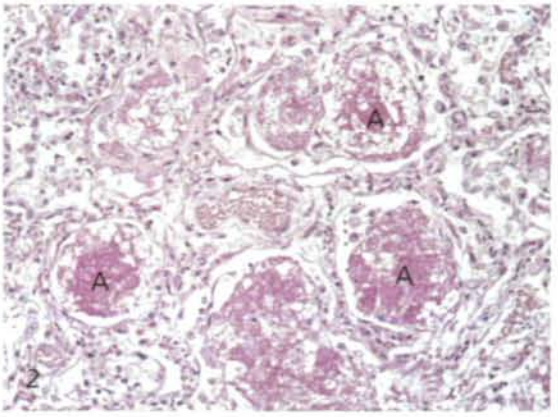

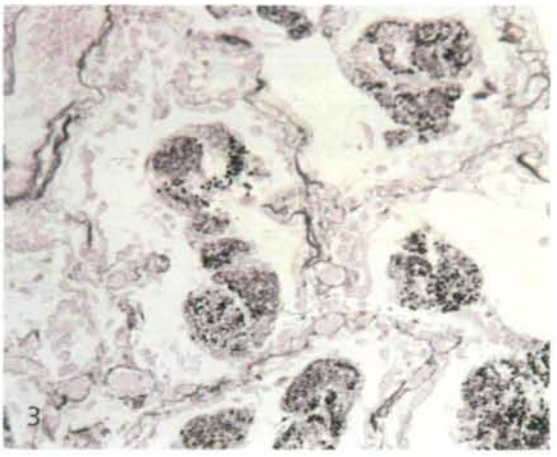

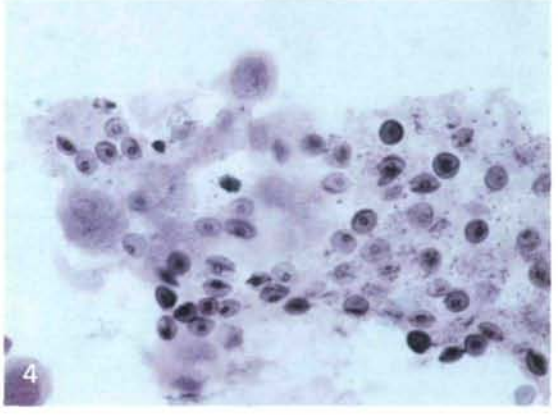

Abb. 2-4: Das Lungengewebe eines AIDS-Kranken lässt nicht mehr die luftgefüllten Lungenbläschen erkennen, sondern nur noch das Gerüst. Die ursprünglich vorhandenen Hohlräume (A: Alveolen) sind ausgefüllt von einem Material, das bei Anwendung der histologischen Routinefärbungen nicht näher identifiziert werden kann. Bei Anwendung spezieller Färbungen z.B. der Grocott-Färbung (Abb. 3) sieht man kleine rundliche Strukturen (5-6 mμ im Durchmesser), die als Besonderheit zwei sich dunkler färbende, klammerartige Strukturen aufweisen (Abb. 4). Dies sind die charakteristischen Zysten von *Pneumocystis carinii*. Das die Lungenbläschen ausfüllende Material besteht aus solchen Zysten, Zystenresten und einer weiteren, im Präparat nicht sichtbaren Form des Parasiten, außerdem aus Zellen, die als Reaktion des Gewebes auf den Parasitenbefall ins Innere der Lungenbläschen ausgewandert sind.

© Biologiezentrum Linz/Austria; download unter www.biologiezentrum.at

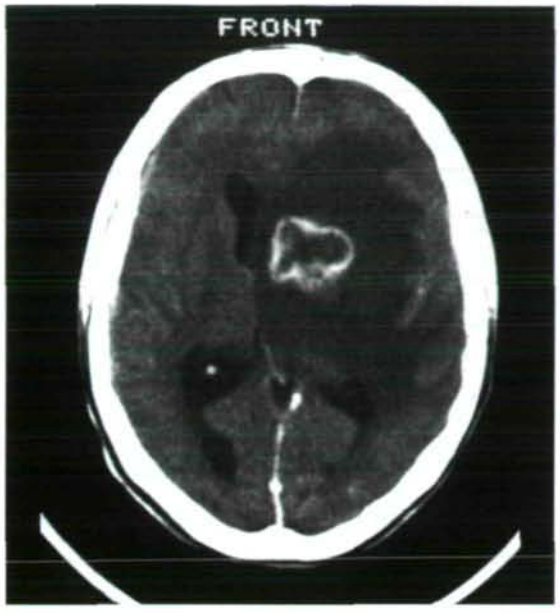

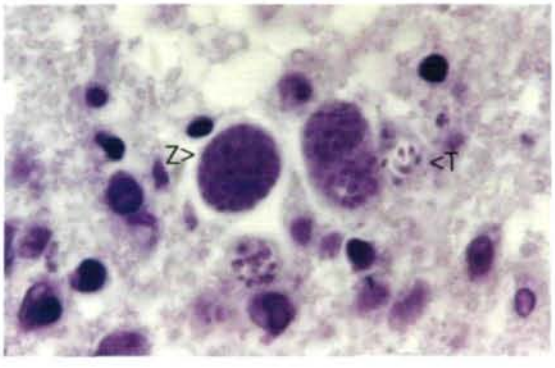

Abb. 5, 6: *Toxoplasma gondii*. Computertomogramm des Schädels eines AIDS-Kranken. Im Bereich der Stammganglien der rechten Hirnhälfte zeigt eine ringförmige Kontrastmittelanreicherung geschädigtes Gehirngewebe an, das von einer breiten ödematösen Zone umgeben ist. Das histologische Präparat weist die beiden beim Menschen vorkommenden Formen des Parasiten im Gehirngewebe eines AIDS-Patienten (Abb. 6) nach: einmal die länglichen, leicht gekrümmten Trophozoiten (T), die die Zellen des Gehirns befallen, sich in ihnen vermehren und sie schließlich zerstören, zum anderen die Zysten (Z), die eine Dauerform des Parasiten sind. Umgeben von einer schützenden Zystenwand liegen im Inneren der Zyste dicht gepackt zahlreiche Parasiten.

nen, trotzdem ist er zu einem festen Bestandteil der Diskussion geworden und vor allen Dingen bei Klinikern sehr beliebt. Unter den „opportunistischen Erregern" finden sich, wie erwähnt, nicht nur Parasiten, sondern auch Viren und Bakterien.

4 *Cryptosporidium parvum*

Vor allem in den ersten Jahren der Ausbreitung der HIV-Infektion gehörten schwere, durch eine Behandlung kaum

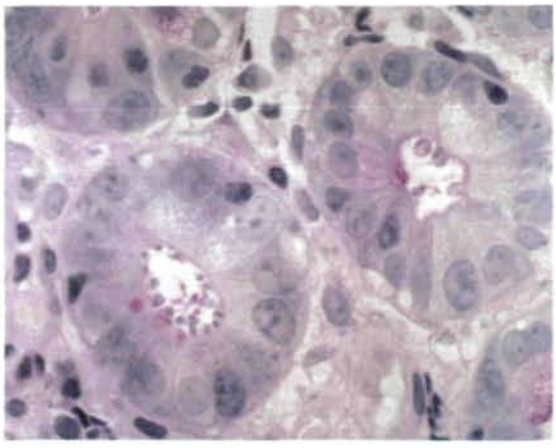

Abb. 7: *Cryptosporidium*. Einem AIDS-Patienten mit anhaltenden schweren Durchfällen wurde eine Gewebeprobe aus dem Darm entnommen. Das mikroskopische Bild zeigt zahlreiche, kugelförmige Parasiten (im Durchmesser etwa 5 µm) am oberen Pol der Zellen, die die Drüsen des Zwölffingerdarms bilden. Bei sorgfältiger und sachgerechter Untersuchung des Stuhls lassen sich diese Parasiten in den meisten Fällen auch im Stuhl nachweisen, so dass ein Eingriff für die Diagnose nicht nötig ist.

zu bessernde Durchfälle zum typischen Krankheitsbild. Ein großer Teil dieser Durchfälle war verursacht wiederum durch ein Protozoon, das man nicht als einen regulären Parasiten des Menschen bezeichnen konnte, nämlich durch *Cryptosporidium parvum*. Aus der Tierzucht war dieser Parasit, der im Dünndarm lebt, bekannt und gefürchtet, denn er konnte bei neugeborenen Kälbern zu schweren Durchfallerkrankungen, recht häufig zum Tode der Tiere führen. Dieser Parasit, der bei Menschen mit intaktem Immunsystem nur zu Infektionen führt, die wenige Tage dauern und meist ohne stärkere Beschwerden wieder erlöschen, kann sich dauerhaft im Darm von stark Immungeschwächten etablieren und wochenlange Durchfallerkrankungen hervorrufen, die wegen der Flüssigkeits- und Salzverluste lebensbedrohlich werden können (Abb. 7).

5 Leishmanien

Mit besonderer Sorge muss die Entwicklung beobachtet werden, die die gleichzeitige Infektion mit HIV und Leishmanien in den nächsten Jahren nehmen wird. Auch die Leishmanien sind einzellige Parasiten, d.h. Protozoen. Die uns am nächsten liegenden Verbreitungsgebiete sind die ans Mittelmeer angrenzenden Länder. Die Leishmanien sind dort im Wesentlichen Parasiten von Hunden. Sie werden auf den Menschen durch den Stich von kleinen Mücken (Phlebotomen) übertragen. Man nimmt heute an, dass ähnlich wie bei der *Toxoplasma*-Infektion die Mehr-

© Biologiezentrum Linz/Austria; download unter www.biologiezentrum.at

zahl der Leishmanien-Infektionen keine Erkrankung zur Folge haben, sondern dass das intakte Immunsystem eine Erkrankung verhindern kann und dass nur Infizierte mit einem defekten oder geschädigten Immunsystem erkranken. Mit der Verbreitung der HIV-Infektion hat das Vorkommen einer besonders gefährlichen Form der Leishmanien-Infektion sprunghaft zugenommen. Da Leishmanien auch durch mehrfach und gemeinsam benützte Injektionsnadeln übertragen werden können, sind Drogenabhängige, ohnehin eine Risikogruppe für die AIDS-Erkrankung, besonders gefährdet (Abb. 8).

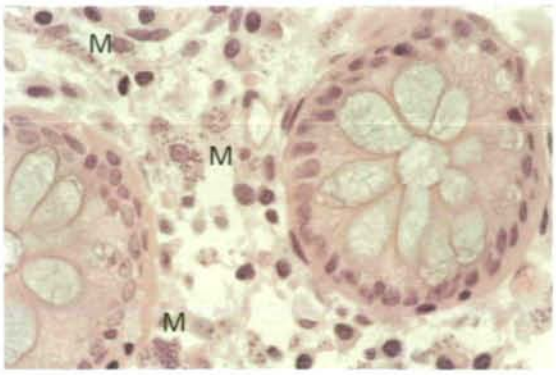

Abb. 8: Leishmanien. Auch bei diesem Patienten, einem drogenabhängigen AIDS-Patienten, wurde eine Gewebeentnahme aus dem Darm vorgenommen, in der Annahme, dass seine Durchfälle vermutlich durch Kryptosporidien verursacht wurden, obwohl die parasitologische Stuhluntersuchung diesen Erreger nicht nachweisen konnte. Die histologische Analyse zeigt keinen Kryptosporidienbefall, in den tieferen Schichten des Darmgewebes sind jedoch zahlreiche Zellen zu sehen, die kleine körnchenartige Einschlüsse enthalten. Bei starker Vergrößerung lassen sich diese Einschlüsse als Leishmanien in Makrophagen (M) identifizieren. Leider war es nicht möglich, von dem Patienten eine genauere Vorgeschichte zu erhalten. Die Leishmanien-Infektion kann auf natürliche Weise, d.h. durch den Stich einer infizierten Mücke, etwa bei einer Reise ins Mittelmeergebiet zustande gekommen sein oder durch eine Infektion über eine mehrfach benützte Injektionskanüle.

6 Mikrosporidien

Eine weitere Gruppe von Parasiten, die erst im Zuge der AIDS-Erkrankung als potentielle Parasiten des Menschen erkannt worden sind, sind die Mikrosporidien. Vor allem bei Fischen und Insekten ist diese Gruppe von Parasiten weit verbreitet. Im Darm, im Nervengewebe, in der Niere und in der Hornhaut des Auges sind bei schwer immunsupprimierten Menschen Mikrosporidien der unterschiedlichsten Arten gefunden worden, manche häufiger, einige sind offensichtlich sehr selten (Abb. 9).

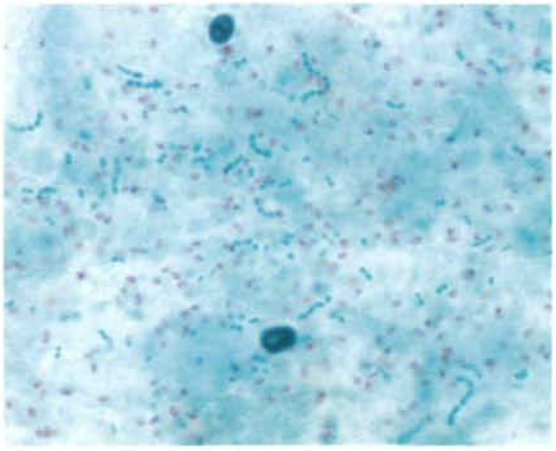

Abb. 9: Mikrosporidien. Ein weiteres Präparat von einem AIDS-Patienten mit schweren Durchfällen, das Mikrosporidien (*Enzephalitozon intestinalis*) enthält, kleine, rötliche Gebilde (Längsdurchmesser etwa 1,5 µm).

7 Epidemiologie

Besonders betroffen von der Ausbreitung der HIV-Infektion ist Afrika, südlich der Sahara (Schätzung über 30 Mio. HIV-Infizierte), der gleiche Teil Afrikas, dessen Bewohner besonders unter der Malaria zu leiden haben (Schätzung 500 Mio. Infizierte). Für den Beobachter des epidemiologischen Geschehens war es überraschend zu sehen, dass sich anscheinend die HIV-Infektion und die Malaria nicht gegenseitig beeinflussen. Hätte etwa die HIV bedingte Immunschwäche bei der Malaria ähnliche Auswirkungen gehabt wie etwa bei der *Toxoplasma*-Infektion, hätten sich in Afrika sehr hohe Sterberaten für die Malaria ergeben müssen. Diese waren aber nicht zu beobachten, so dass man glauben musste, die Malaria- und die HIV-Infektion würden unabhängig nebeneinander bestehen. Die neuesten klinischen und epidemiologischen Analysen haben jedoch überraschende Ergebnisse gezeigt. Einmal ließen sich doch gewisse negative Auswirkungen der HIV-Sektion auf den Verlauf der Malaria erkennen, vor allem bei Schwangeren. Waren diese mit HIV- und mit Malariaerregern infiziert, hatten die Kinder erniedrigte Geburtsgewichte und eine erhöhte Sterblichkeit. Überraschend ergab sich, dass die Malariainfektion ihrerseits die HIV-Infektion, d.h. die Vermehrung der Viren in den Infizierten begünstigt, somit den Ausbruch einer schweren Immunschwäche fördert und auch die Infektiosität der Betroffenen für Nichtinfizierte erhöht. Man ist versucht zu fragen, ob man dann nicht in der HIV-Infektion eine „opportunistische Infektion" der Malaria zu sehen hat, wieder ein Hinweis auf die Fragwürdigkeit des Terminus „Opportunismus" außerhalb menschlicher Beziehungen.

© Biologiezentrum Linz/Austria; download unter www.biologiezentrum.at

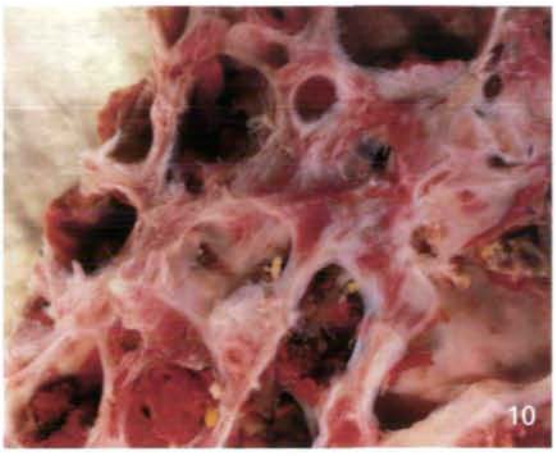

Abb. 10, 11: *Taenia crassiceps*. Schnittfläche eines „Tumors", der sich im Unterhautgewebe eines AIDS-Patienten ausgebreitet hatte. Das Gewebe ist von zahlreichen kleinen Hohlräumen durchsetzt und hat einen schwammartigen Charakter angenommen. Ein Teil der Hohlräume ist mit Blut ausgefüllt. Vereinzelt sind längliche Gebilde von weißer oder gelber Farbe in den Hohlräumen zu erkennen. Dies sind vorwiegend primitive Larvenformen des Parasiten, die zu einer starken Vermehrung befähigt sind. Aus einem kleinen Fistelgang hat sich zu Lebzeiten des Patienten immer wieder eine trübe Flüssigkeit entleert, welche unterschiedlich weit entwickelte Parasitenformen in großer Anzahl enthält (Abb. 11). Man sieht blasen- und sackförmige Gebilde ohne erkennbare Differenzierung, z.T. aber auch bereits ausgeprägte Wurmformen. An vielen dieser Gebilde ist eine Knospung (K) zu erkennen, die die Grundlage der zerstörerischen Kraft des Parasiten ist.

8 *Taenia crassiceps*

Alle bisher besprochenen Parasiten sind Einzeller, die mit Viren und Bakterien die Eigenschaft teilen, dass sie sich im Wirt vermehren. Parasitische Würmer tun dies in der Regel nicht, d.h. es kommt nicht zu einer Zunahme der Parasitenlast im Individuum, wenn nicht neue Infektionen hinzutreten. Dies ist der Grund dafür, dass Wurminfektionen bei Immunsupprimierten keine größere Rolle spielen. Trotzdem lässt sich aus Einzelbeobachtungen wiederum das Prinzip ableiten, dass die schwere Immunschwäche

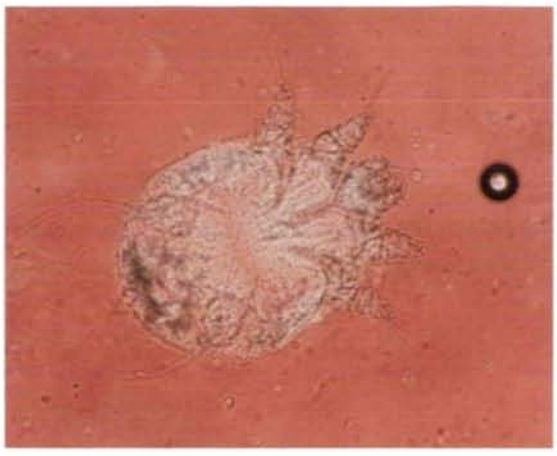

Abb. 12: Krätze (Skabies). Auch die Krätzemilbe (*Sarcoptes scabiei)* kann sich bei einer Immunsupression ihres Wirtes anscheinend besonders erfolgreich vermehren, jedenfalls sind bei AIDS-Patienten schwere Skabiesfälle beschrieben, die zu großflächigen Hautzerstörungen geführt haben. Die Abbildung zeigt eine Krätzemilbe aus der Haut.

Schranken, die die Evolution in langen Zeiträumen aufgebaut hat, zusammenbrechen lässt. Ein eindrucksvolles Beispiel ist die Infektion mit dem Bandwurm *Taenia crassiceps*. Der erwachsene Wurm ist recht weit verbreitet. Er lebt im Darm von Hunden. Diese setzen infektiöse Eier mit dem Kot ab. Bei der Verbreitung von Hunden und ihren Exkrementen, vor allem in unseren Städten muss angenommen werden, dass viele Menschen im Laufe ihres Lebens Eier von *Taenia crassiceps* aufnehmen, ohne dass das Folgen hat. Bei AIDS-Patienten mit schwerer Immunsuppression kann es jedoch zu stark wuchernden Larvenformen dieses Bandwurms kommen, die je nach Lokalisation schwere Zerstörungen im Gewebe führen hervorrufen können (Abb. 10, 11).

In der Zukunft wird sich wahrscheinlich noch der eine oder andere bizarre Parasit bei AIDS-Patienten zeigen. Von epidemischer Bedeutung sind aber voraussichtlich nur die Leishmanien und auf dem Gebiet der Bakteriologie vor allem die Tuberkulose.

9 Zusammenfassung

Parasiten begleiten den Menschen in seinem täglichen Leben, sie haben ihn auch während der Evolution immer begleitet. Der Mensch musste lernen, seine Abwehrkräfte gegen die krank machende Potenz der Parasiten einzusetzen. Dabei war er in vielen Fällen erfolgreich, so dass sich ein Gleichgewicht zwischen Parasit und Wirt (Mensch) ergeben hat. Die Abwehrschwäche, die sich bei der Infektion mit dem Immun-

© Biologiezentrum Linz/Austria; download unter www.biologiezentrum.at

schwächevirus (HIV) entwickelt, lässt diese Balance häufig zusammenbrechen. So können weitgehend harmlose Parasiten zu gefährlichen Krankheitserregern werden und dann sogenannten opportunistische Infektionen hervorrufen. Charakteristischerweise sind dies fast ausnahmslos einzellige Parasiten (Protozoen), weil sich diese im Menschen vermehren, was auf Würmer in der Regel nicht zutrifft. Betroffen von diesen sogenannten opportunistischen Infektionen sind meist bestimmte Organsysteme, z.B. die Lunge (*Pneumocystis carinii*), das Gehirn (*Toxoplasma gondii*), der Darm (Kryptosporidien, Mikrosporidien), oder Teile des Immunsystems (Leishmanien).

Schlüsselwörter: AIDS, HIV, *Pneumocystis, Toxoplasma,* Kryptosporidien, Mikrosporidien, Leishmanien, *Taenia.*

10 Weiterführende Literatur

HARMS G. & H. FELDMEIER (2002): HIV infection and tropical parasitic diseases – deleterious interactions in both directions? — Tropical Med. Internat. Health. **7**: 479-488.

STRINGER J.R. BEARD C.B. MILLER R.F. WAKEFIELD A.E. (2002): A new name (*Pneumocystis jiroveci*) for pneumocystis from humans. — Emerg Infect Dis. **8**, No. 9 [serial online].

LINK H., EHNINGER G., POLIWODA H. (1991; Hrsg.): *Pneumocystis carnii*-Pneumonie bei Immunsuppression. — Walter de Gruyter Verlag, Berlin: 1-88.

DIETRICH M. (1989; Hrsg.): Die *Pneumocystis carinii* Pneumonie. — Springer Verlag, Berlin: 1-159.

POHLE H.D. & J.S. REMINGTON (1994; Hrsg.): Toxoplasmose – Erreger und Krankheit. — Socio medico Verlag, Gräfeling: 1-256.

Weltgesundheitsorganisation (WHO; 2002): Leishmaniasis and Leishmania/HIV Co-Infection. Chapter 10. — WHO Report on Global Surveillance of Epidemic-prone Infectious Diseases, Genf.

FAYER R. (1997; Hrsg.): *Cryptosporidium* and Cryptosporidiosis. — CRC Press, Boca Raton etc.: 1-251.

WITTNER M. & L.M. WEISS (1999; Hrsg.): The Microsporidia and Microsporidiosis. — Amer. Soc. Microbiology, Washington: 1-553.

Anschrift des Verfassers:

Prof. Dr. Hanns M. SEITZ
Institut für Medizinische Parasitologie
der Universität Bonn
Sigmund-Freud Str. 25
D-53127 Bonn
Deutschland
E-mail: seitz@parasit.meb.uni-bonn.de